

## De platte borstkast, het zwemmersyndroom en ingedeukte borstkast bij de hond.

Over dit syndroom wordt weinig gesproken en misschien ook wel omdat weinig mensen deze groep van aandoeningen herkennen. Zeker is dat het een ontwikkelingsstoornis is die vaker voorkomt dan veel mensen denken. Voor menig fokker is dit syndroom een ware nachtmerrie.

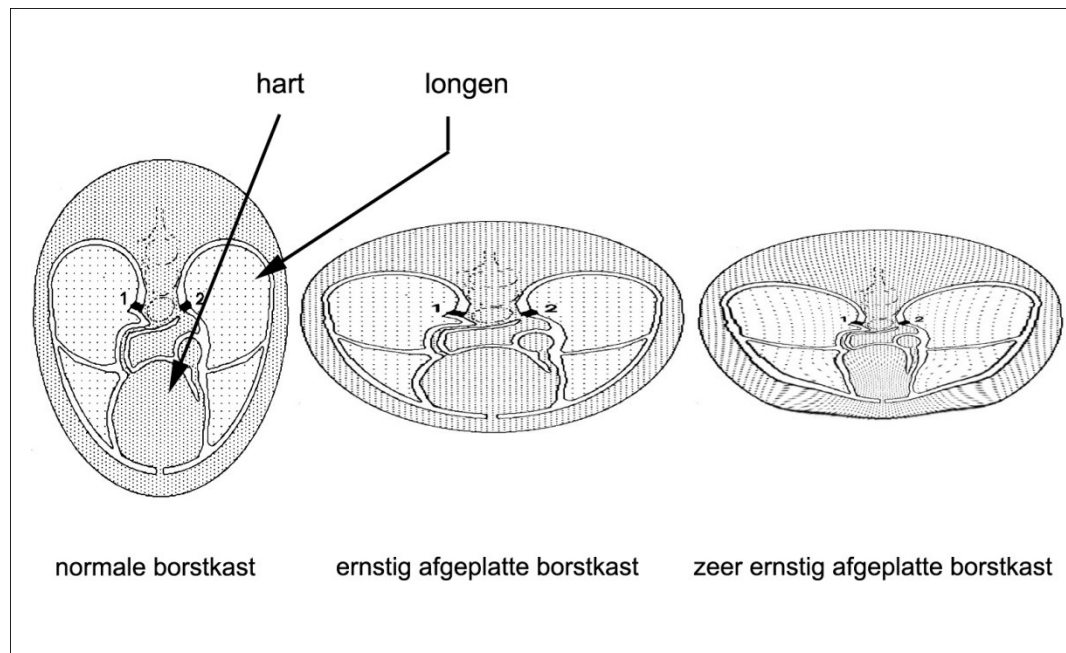
De aandoening wordt vaak “zwemmer” genoemd, maar eigenlijk hebben we te maken met drie aandoeningen, waarbij de pup kan lijden aan één van de drie aandoeningen, maar ook alle drie. De drie aandoeningen waar we het hier over hebben zijn het zwemmersyndroom, de platte borstkast (flat chested syndrome) en pectus excavatum (ingedeukte borstkast). De laatste is een duidelijk omschreven aandoening, waarbij een fors stuk van het laatste gedeelte van het borstbeen naar binnen groeit. Hierdoor krijgen het hart en de longen minder ruimte in de borstkast met soms ernstige gevolgen. De platte borstkast en de “zwemmer” zijn wat minder duidelijk omschreven uitwendige verschijningskenmerken van de pup en kunnen sterk variëren in mate en ernst van de aandoening.

### *Herkennen van de “zwemmer”*

Op een leeftijd van 10-16 dagen, de leeftijd waarop pups normaal gesproken beginnen met lopen, lukt het de pup niet om te gaan staan. Vooral de achterbenen worden niet onder het lichaam gebracht, maar liggen zijwaarts, soms doen ook de voorbenen volledig mee. Als een pup met deze aandoening probeert vooruit te komen, maken de voor- en achterpoten zijwaartse bewegingen. Dit lijkt op zwemmen, vandaar de term “zwemmer”. Naast deze zo karakteristieke stand van de voor- en/of achterpoten, is het meestal zo dat de pup ook een afplatting van de borstkast heeft.

Dit laatste is ook logisch omdat de borstkast op deze jonge leeftijd sterk vervormbaar is. Als de pup met zijn gewicht continu op de borstkast ligt zal deze beginnen af te platten.



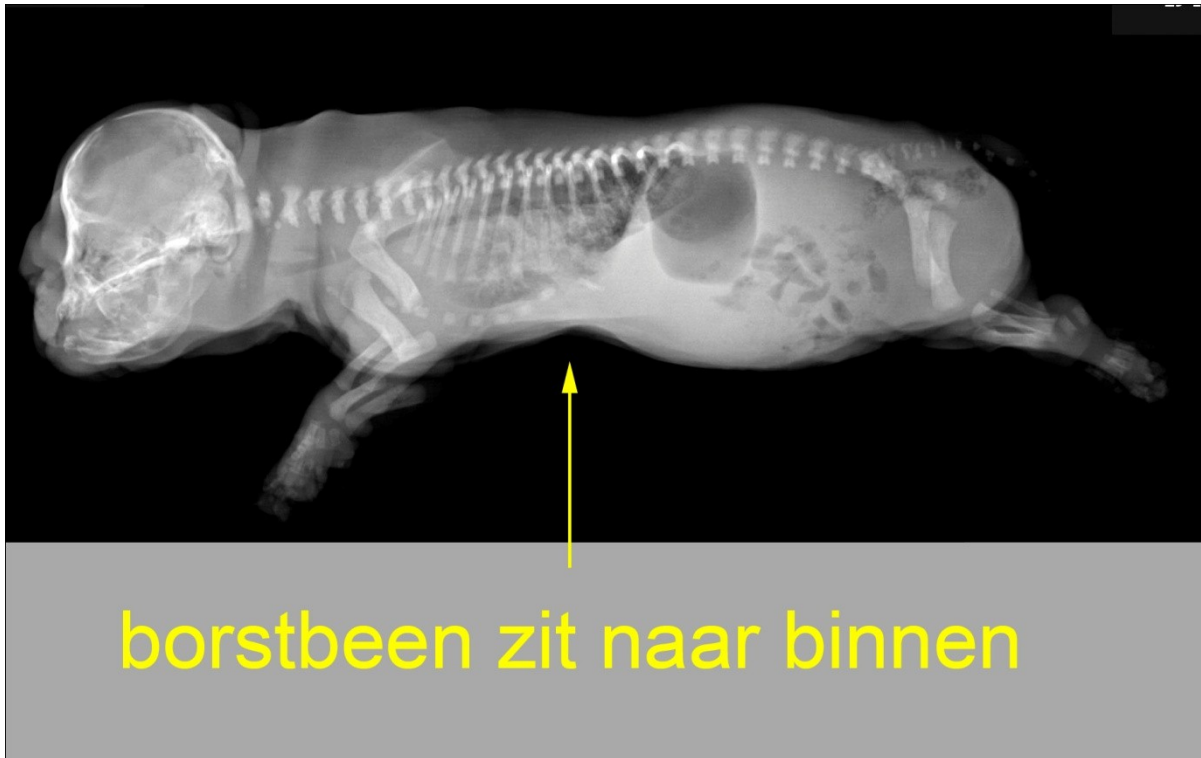

#### *Oorzaken van “zwemmer”, platte borstkast en pectus excavatum*

We hebben te maken met een ontwikkelingsstoornis van de pup, waarbij we niet kunnen spreken van dé oorzaak van de afwijking, maar er is sprake van een groep van oorzaken. Een hele kleine groep pups zijn zwemmers omdat ze lijden aan een duidelijk omschreven probleem van het zenuwstelsel (bijvoorbeeld waterhoofd), een probleem van het hart of een bacteriële dan wel virale infectie doormaken of hebben doorgemaakt. De andere pups die zwemmer zijn, een platte borstkast krijgen of pectus excavatum hebben, hebben dit gekregen door mogelijk een of meerdere van oorzaken van de volgende lijst:

- De snelst groeiende of zwaarste pup uit het nest, met als gevolg overgewicht
- De bodem van de werpkist is glad
- Achtergebleven ontwikkeling en kracht van de bespiering o.a. ten gevolge van ondervoeding
- Hypermobiliteit van de gewrichten (zeer slappe gewrichtskapsels)
- De pup is geboren met een iets afgeplatte borstkast
- De pup is geboren met een pectus excavatum, een putje in de borstkast aan de onderzijde, enige centimeters voor de navel
- Problemen met de bovenste luchtwegen, hierbij moet dan vooral aan de brachycephale (kortsnuitige) rassen gedacht worden
- Erfelijke aanleg
- Slechte ontwikkeling en afsterving van de tussenribspieren
- Slechte ontwikkeling van de borstspieren

Kortom een zeer forse lijst met mogelijke oorzaken, waarbij er altijd aan gedacht moet worden aan een logische combinatie van oorzaken. Zodra een pup een pectus excavatum heeft zal hij minder makkelijk onderdruk kunnen zuigen aan de tepel of de fles, waardoor de kans op ondervoeding toeneemt. Bij ondervoeding zul je minder sterk zijn en dus ook minder kracht hebben om op je poten te gaan staan. Is in zo'n geval de bodem van de werpkist glad dan hebben we veel factoren die negatief werken.



Op deze foto is zeer goed te zien hoe het borstbeen naar binnen wordt gedrukt en hierdoor geen ruimte meer is voor de longen om te ontplooiën.

#### *Bepaalde rassen of geslachten?*

Bij de hond is er geen duidelijk verschil in het voorkomen tussen reuen of teven, beide geslachten zijn gelijk vertegenwoordigd. Wat wel duidelijk opvalt is dat de brachycephale rassen veel gevoeliger zijn voor het ontwikkelen van deze problemen. Bij de Mopshond wordt pectus excavatum procentueel veel vaker gezien dan bij andere rassen. De Engelse Bulldog is in verhouding erg gevoelig voor het ontwikkelen van het zwemmersyndroom en de platte borstkast. Ondanks dat er dus duidelijk rassen zijn waar de aandoeningen frequenter voorkomen zijn onderzoekers het er niet over eens of we hier te maken hebben met erfelijke aandoeningen. Het aantonen of de aandoeningen erfelijk zijn is zeer moeilijk, omdat er door de meeste fokkers geen openheid van zaken wordt gegeven.

#### *Oorzaken en gevolgen van afplatting van de borstkast*

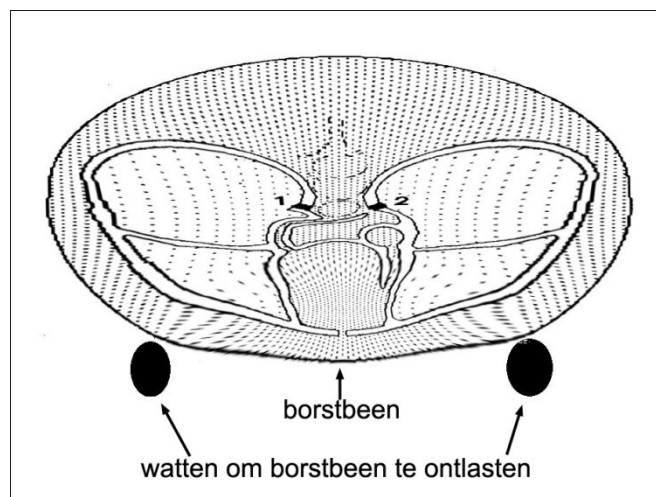
Indien een pup zwaar is en niet kan staan rust zijn hele gewicht op de borstkast. Daardoor komt de meeste druk op het borstbeen terecht. Het gevolg hiervan is dat het borstbeen naar binnen wordt gedrukt en dat de ribben ter hoogte van het borstbeen naar binnen worden gebogen. Hierdoor wordt de borstholte in ernstige mate verkleind met als gevolg dat het hart, dat normaal gesproken voornamelijk aan de linkerzijde van de borst te voelen is, dermate in de knel komt te zitten tussen het borstbeen en de ruggenwervels dat het dwars in de borstkast komt te liggen. Door het kleiner worden van de ruimte in de borstkast en het dwars in de borstkast komen te liggen van het hart kunnen de longen zich niet meer

helemaal ontplooiën en begint de pup ademnood te vertonen. Dit uit zich in een snellere oppervlakkige ademhaling, waarbij soms wat vocht uit de neus komt. Soms neemt de benauwdheid dusdanige vormen aan dat de pups het hoofd en hals gestrekt houden. Dat is ook de reden dat de pups hoog gelegen plaatsen opzoeken. Ze happen bijna naar adem en de verschijnselen doen erg denken aan een longontsteking. Vaak zullen deze pups ook een longontsteking ontwikkelen, ze verslikken zich namelijk veel sneller.

#### *Behandeling van de zwemmer, platte borstkast en pectus excavatum*

De behandeling is natuurlijk mede afhankelijk van de oorzaak. Indien de pup in kwestie overgewicht heeft dan is het natuurlijk zaak om de hoeveelheid voeding iets te minderen. Men kan een voeding gedeeltelijk vervangen door het toedienen van electrolytenmix met glucose. Daarnaast is het altijd, ongeacht de oorzaak, nodig om de bodem van de werpkist te bedekken met bijvoorbeeld vet-bed, waardoor de patiënt meer steun heeft bij het gaan staan. Bij ernstige vormen is het aan te raden om onder het vet-bed hobbels en bobbelts te maken, waardoor er een soort heuvelslandschap ontstaat. Hierdoor worden de kapsels van de gewrichten minder overbelast, kan het hoofd hoger neergelegd worden en zal er bij beweging snel steun gevonden worden door het lichaam. Ook "training" is aan te raden. Hierbij moet er voor gezorgd worden dat de bespiering van de borstkast (pectoraal-spijeren) en de achterbenen (adductoren) toeneemt. De "training" houdt in het op de pootjes zetten van de pup, massage van de spieren en het bewegen van de gewrichten in de juiste richting. Indien de pup wat ouder is, is het mogelijk om de pup te laten "zwemmen" in een teil of bad. Er kunnen ter ondersteuning van de spieropbouw verschillende preparaten worden toegediend, per injectie of oraal, dit afhankelijk van de oorzaak.

Om verdere overbelasting van de gewrichten te voorkomen is het soms nodig de voor en/of achterpoten met een elastisch verband of elastiek bij elkaar te brengen zodat het spreiden voorkomen wordt. Indien de poten iedere keer uitglijden en spreiden, kan beschadiging van de spieren ontstaan en dit is juist wat we willen voorkomen. Bij ernstige afplatting van de borstkast is het nodig om op de hieronder aangegeven manier het borstbeen te ontlasten om verdere afplatting te voorkomen. Er wordt aan beide zijden naast de voorpoten een verdikking aangebracht. Dit kan met behulp van elastisch verband, maar ook door een kous te gebruiken en daar van watten verdikkingen in aan te brengen. Het gevolg is dat het borstbeen vrij komt te liggen van de ondergrond (zie figuur hiernaast). Hierdoor krijgt het borstbeen de mogelijkheid om door de borstspieren naar beneden te worden getrokken.



Om de pup in een goede conditie te houden of te brengen is vaak extra voeding noodzakelijk. Meestal is sondevoeding een zeer goede optie, omdat op deze wijze wordt voorkomen dat de pup zich kan verslikken. Het gebruik van een breed spectrum antibioticum zal vaak nodig zijn om de bronchitis en/of longontsteking tegen te gaan.

Is een pup ondanks alle bovenstaande maatregelen toch erg benauwd dan kan er overwogen worden om zuurstof aan de pup te geven. Dit gaat vaak het makkelijkste door de pup in een kleine afgesloten ruimte te leggen en hier zuurstof via een slang aan toe te voegen.

Bij pups met een zeer duidelijke pectus excavatum is de bovenstaande behandeling soms niet voldoende. Als het borstbeen zeer sterk naar binnen is gedraaid dan is de enige oplossing een operatieve correctie van het borstbeen. Hierbij krijgt de pup een korset aangemeten aan de onderzijde van de borstkast van lichtgewicht fiberglas gips. Het gips wordt gemaakt in de vorm van de normale vorm van de borstkast. Onder narcose worden er onder het naar binnen gedraaide borstbeen draden aangebracht die onder spanning aan het fiberglas gips worden bevestigd. Het gips kan na 14 dagen worden verwijderd en meestal is het borstbeen dan duidelijk naar buiten gekomen en zal zich op een normale manier ontwikkelen.

#### *Prognose*

Dit is natuurlijk per geval verschillend, maar wat een grote invloed op het verloop heeft is het moment van onderkennen van het probleem. Als men te laat in actie komt kan het wel eens te laat zijn en is euthanasie de enige oplossing.

Toch is bij snel ingrijpen de prognose over het algemeen gunstig. De pups herstellen voorspoedig en men kan op oudere leeftijd geen of weinig negatieve effecten meer ontdekken. Men dient zich wel te realiseren dat een zeer forse dosis TLC (Tender, Love and Care) van essentieel belang zijn.